ZUR

HISTIOLOGIE UND HISTIOGENESE

DER PAPILLÄREN

KYSTOME DES EIERSTOCKS.

INAUGURAL-DISSERTATION

ZUR

ERLANGUNG DER DOCTORWÜRDE

IN DER GESAMMTEN MEDICIN

VERFASST UND EINER

HOHEN MEDICINISCHEN FACULTÄT

DER

KGL. BAYER. LUDWIG-MAXIMILIANS-UNIVERSITÄT ZU MÜNCHEN

VORGELEGT VON

ALBERT UFFENHEIMER.

ACAD.
LUGD. BAT.
BIBL.

MÜNCHEN
VERLAG VON J. F. LEHMANN
1899.

REFERENT: HERR GEHEIMRATH PROF. DR. v. WINCKEL.

Zu einer Zeit, als die glandulären Ovarialkystome schon nach allen Richtungen hin untersucht waren, hatten nur wenige Autoren genauere Beschreibungen von papillären Cystengeschwülsten des Eierstocks gegeben. Die erste derartige Arbeit wurde von Spiegelberg im Jahre 1859 veröffentlicht, weitere Beschreibungen erfolgten in den nächsten 10 Jahren von Wilson Fox, Böttcher und Mayweg. Aber erst Waldeyer war es, der auf Grund seiner Untersuchungen das Kystoma proliferum papillare dem Kystoma proliferum glandulare vollständig gleichstellte, indem er diese beiden Geschwulstgattungen für die Unterarten der von ihm in die Nomenclatur eingeführten Myxoidkystome erklärte.

Olshausen ging noch weiter, indem er den «papillären Kystomen» eine Sonderstellung anwies, wozu ihn hauptsächlich das Auftreten von Flimmerepithelien bei den ausgesprochen papillären Kystomen bewog. Ausserdem gab er als charakteristisch für diese Geschwulstgattung ihre häufige Doppelseitigkeit, den meist intraligamentären Sitz und ihr langsames Wachsthum an.

Olhausen glaubte auch gerade wegen des auffallenden Befundes von Flimmerepithel als Ursprungsort dieser Papillome das Parovarium bezeichnen zu dürfen, womit er also die Cysten dieses Organs und die papillären Kystome des Eierstocks vollständig gleichstellte.

Ihm trat Marchand gegenüber, der die Entwickelung der papillären Kystome aus dem Parovarium verwarf und sie auf Elemente des Eierstockes, nämlich auf die Granulosazellen der Graaf'schen Follikel, zurückführte. Er war es auch, der den Polymorphismus der Epithelzellen sowie das Vorkommen der Psammomkörperchen für eine weitere charakteristische Eigenschaft der Papillome erklärte.

Der von Olshausen ausgesprochenen Anschauung von der Abstammung der Ovarialpapillome aus dem Parovarium trat Fischel zunächst bei, modificirte sie aber in ganz bedeutender Weise. Kölliker leitete nämlich beim Hunde-Eierstock die Herkunft der Granulosazellen vom Wolff'schen Körper ab. Indem nun Fischel, was Kölliker selbst nie zu behaupten wagte, diese Verhältnisse auf den Menschen übertrug, kam er zur Ansicht, dass die papillären Flimmergeschwülste des Eierstockes von dem parovariellen Element dieses Organs, nämlich von den Granulosazellen abzuleiten seien.

Dieselbe Ansicht vertrat v. Velits, indem er die «Flimmerpapillärkystome» (die er streng von den «papillären Kystomen» schied) vom Graaf'schen Follikel ableitete.

Ihnen hat die Untersuchung Steffecks' wenigstens insoweit Recht gegeben, als dieser mit Sicherheit nachwies, dass die Epithelien der Graaf'schen Follikel proliferationsfähig sind.

Seine Untersuchungen sind jedoch nur an glandulären, nie an papillären Kystomen angestellt.

Doran, Kossmann und Williams glaubten den Ursprungsort der Flimmerkystome ausserhalb des Ovariums suchen zu müssen, indem sie annahmen, dass dieselben vom Epithel der Fimbria ovarica abstammen.

Erst Flaischlen war es, der wieder auf Marchand's Anschauungen zurückkam, indem er die Entstehung der «multiloculären Flimmerepithelkystome» auf Elemente des Ovariums selbst bezog; und zwar geht dieselbe nach seiner Ansicht nicht von Graaf'schen Follikeln aus, sondern von Schläuchen, welche mit Cylinder- bezw. Flimmerepithel ausgekleidet, durch Wucherung des Keimepithels entstanden sind.

Schon vor ihm hatten Malassez und de Sinéty die gleiche Beobachtung gemacht, und die meisten ferneren Untersucher waren der nämlichen Ansicht.

Da es aber bis heute noch nicht zu einer Uebereinstimmung der Anschauungen in diesen Punkten gekommen ist, so sind neue, gewissenhaft ausgeführte Untersuchungen über diesen Gegenstand wohl am Platze. Wenn nun die vorliegende Arbeit naturgemäss nur Lückenhaftes bieten kann, so hoffe ich doch, durch sie wenigstens Einiges zu einer festeren Begründung der Anschauungen über die Genese der papillären Ovarialkystome beitragen zu können.

Die Untersuchungen wurden vor 10 Monaten in der kgl. Universitäts-Frauenklinik zu Berlin begonnen, mit einem seit 10 bis 15 Jahren in absolutem Alkohol conservirten Material.

Zunächst machte die technische Seite der Arbeit ziemliche Schwierigkeiten. Denn die Tumoren waren fast alle gleich nach der Exstirpation in absoluten Alkohol gelegt worden, und in dieser langen Reihe von Jahren darin verblieben. Dies brachte den einen Uebelstand mit sich, dass jede Beurtheilung über die ehemalige Farbe der Geschwülste, sowie über die Art des Cysteninhalts vollständig unmöglich war; und dann waren die Präparate von einer solchen Härte, dass es erst nach langen Versuchen, durch die manches schätzenswerthe Material der Untersuchung entzogen wurde, gelang, vollständige Serien herzustellen, und zwar war ich genöthigt, die Präparate vor ihrer Weiterbehandlung durch dreitägiges Einlegen in Pikrinsäure zu entkalken.

Gleich von Anfang an war ich überzeugt, und durch die vorzügliche Arbeit Steffeck's in dieser Anschauung bestärkt worden, dass nur auf Grund von Serienschnitten es gelingen könnte, ein vollgiltiges Urtheil über die untersuchten Stücke zu fassen. Nur auf diese Weise konnten Täuschungen, wie sie manchen Autoren untergelaufen waren, vermieden werden.

Als die beste Methode stellte sich die Paraffineinbettung heraus, der bei fast allen Präparaten eine Durchfärbung mit Paracarmin vorausging, nach der von Amann in seinem Lehrbuch gegebenen Vorschrift. Nur eine einzige Serie wurde im Schnitt mit Haematoxylin gefärbt.

I. Papilläres Kystom.

Grosser cystischer Tumor mit ziemlich dicker Wandung. Papillen sind noch nicht nach aussen durchgebrochen. Eine Hauptcyste, wenig kleine Nebencystchen. Die Innenseite der grossen Cyste ist fast vollständig von kleinen Papillchen ausgekleidet.

Da die Journalnummer zu diesem Tumor leider verloren gegangen war, so konnte ich die dazu gehörige Krankengeschichte nicht finden.

Genauer untersucht wurde eine Stelle in der Nähe der Tube, von der anzunehmen war, dass sie noch Reste des Eierstocks enthalte.

Es finden sich eine Anzahl Corpora albicantia, von Follikeln ist nirgends mehr eine Spur zu entdecken. Besonders fällt die ausserordentliche Vascularisation auf, die sich überall in den Präparaten findet.

An einer Stelle eine nicht ausgedehnte Haemorrhagie. Die kleineren Cysten sind ohne Epithelbekleidung und haben einen krümligen Inhalt, die Cystenwand zeichnet sich lediglich durch eine hellere Tingirung von dem umgebenden Gewebe aus.

Ihr Ansehen stimmt vollständig überein mit dem der Corpus luteum-Cysten, wie sie von Nagel beschrieben worden sind.

Die grösste in den Schnitten befindliche Cyste ist von Epithel ausgekleidet, das jedoch nur an wenigen Stellen einfach ist. Meist ist es in reichlicher Wucherung begriffen, und zwar ist an den gewucherten Stellen schon deutlich die Papillenform zu erkennen. Man hat ordentlich den Eindruck, dass die epithelialen Zellen, die durch irgend einen Anstoss zu so reichlicher Wucherung veranlasst wurden, sich aus der glatten Cystenwand heraus in die Höhe strecken, da ihnen durch den begrenzten Raum die Möglichkeit genommen ist, sich der Breite nach weiter zu entwickeln.

Eine ähnliche Abbildung hat Amann in seinem bereits erwähnten Buche gegeben.

Nur an wenigen Stellen sind active Einsenkungen nach der Tiefe zu wahrzunehmen.

Auffallend ist in diesem Präparat, wie in allen weiteren von mir untersuchten Tumoren, dass die Gefässe in hyaliner Entartung begriffen sind.

Da es sich der Grösse nach um einen alten Tumor handelte, bei dem man wenig Anfangsstadien der Papillenbildung erwarten konnte (und um solche handelt es sich ja in der Hauptsache für diese Arbeit), so wurde der Tumor nicht weiter untersucht.

II. Oberflächenpapillom mit Fibrombildung.

Der zweite, sehr genau untersuchte Tumor hatte etwa die doppelte Grösse eines normalen Eierstocks. Er war zunächst in Müller'scher Flüssigkeit fixirt und erst dann in absolutem Alkohol aufbewahrt worden.

Seine Oberfläche zeigte allerseits rundliche Hervorwölbungen; diese entsprachen ebensovielen Cysten, welche meist nur eine dünne Wandung hatten, so dass man den Cysteninhalt deutlich durchschimmern sah. Einige der Höcker hatten stark sehnigen Glanz und gaben ganz den Anschein solider kleiner Tumoren, beim Durchschneiden stellte sich jedoch heraus, dass es sich ebenfalls um Cysten mit etwas dickerer Wand handelte. Ihr Inhalt war vom Alkohol coagulirt.

An einer Stelle fand sich eine in einem Krater liegende Erhöhung, fast dicht daneben ein kreisförmiger, 3—4 mm im Durchmesser zählender Herd kleinster Papillchen. In der Nähe zeigten sich einige stecknadelkopfgrosse derbere Erhebungen.

An einer anderen Stelle fand sich eine etwas fetzig[1]) aussehende Verdickung der sonst intacten Oberfläche.

[1]) Es sah aus, als ob an dieser Stelle eine geringe Adhäsion mit einem Nachbarorgan vorhanden gewesen wäre, die bei der

Das Ovarium wurde in kleine Stückchen zertheilt, welche dann in Serien zerlegt wurden. Dieselben haben ein durchaus verschiedenes Aussehen, je nach der Gegend des Eierstocks, aus der sie genommen sind. Fast überall finden sich kleine Corpora albicantia und Corpora lutea, die in Organisation begriffen sind. Ferner sind einige grosse gelbe Körper und Follikel in allen Stadien zu sehen, von kleinsten Primordialfollikeln bis zu erbsengrossen Bläschen. Manche derselben enthalten noch das Eichen, das aber bei einigen in hyaliner Degeneration begriffen ist.

Es zeigen sich durch den ganzen Eierstock vertheilt mikroskopisch kleine bis etwa stecknadelkopfgrosse Cystchen. Dieselben stehen untereinander durch Schläuche in Verbindung. Manche der Cysten beginnen direct unter der Oberfläche des Eierstocks, doch ist selten ein Zusammenhang mit der Oberfläche selbst zu sehen.

An einer Stelle finden sich grobe oberflächliche Papillen in geringer Anzahl, die aus derbem Bindegewebe bestehen und nur von einem einschichtigen Epithel bedeckt sind. Sie entsprechen den beim makroskopischen Befund geschilderten «stecknadelkopfgrossen derberen Erhebungen».

Derartige niedrige plumpe warzenähnliche Vorsprünge, welche sich nicht baumförmig verästeln, in der Regel nur von beschränkter Ausdehnung sind, beschreibt Pfannenstiel beim Kystoma serosum papillare für das Cysteninnere. Es handelt sich hier sicher um kleine Fibrome, die aber hier der Oberfläche aufsitzen. Ganz in ihrer Nähe befinden sich, ebenfalls an der Oberfläche des Eierstocks, kleinste Erhebungen, die ausschliesslich epithelialer Natur sind.

Frommel sagt von diesen Papillchen: «An einzelnen Stellen der Eierstocksoberfläche senkt sich das Keimepithel des Ovariums in Form grubenartiger Einsenkungen, welche auf dem einzelnen Schnitt als drüsenartige Schläuche imponiren, in die Tiefe des Ovarialstromas ein. Diese Epitheleinsenkungen haben die Tendenz, in ihrer ganzen Ausdehnung wieder neue seitliche Ausbuchtungen resp. Einsenkungen zu produciren, zwischen welchen sich dann das Ovarialstroma in Form papillärer Wärzchen erhebt, welch' letztere also aus dem Gewebe des Ovariums mit dem charakteristischen Epithel der Einsenkung bestehen und hier noch spärlich vascularisirt sind. Im ganzen Bereich dieser epithelialen Neubildungen trägt das einschichtige Cylinderepithel einen deutlichen Cilienbesatz.»

Zunächst muss ich nun constatiren, dass bei diesem Tumor nirgends Flimmerepithel bemerkt werden konnte, und dann muss ich gestehen, dass die Configuration dieser epithelialen Wärzchen doch durchaus den Eindruck macht, als ob es sich hier um active Erhebungen handle.

Operation gelöst wurde. Leider war auch hier die dem Präparate anhängende Journalnummer verloren gegangen, so dass ich weder Kranken- noch Operationsgeschichte geben kann.

Es liegt hier in höherem Grade dasselbe vor, was ich bei Tumor I an einer Stelle fand, und da konnte die enorme Ansammlung von gewuchertem Epithel Niemanden auf den Gedanken kommen lassen, es sei eine primäre vielfache Einsenkung in die Tiefe vorhanden.

Neben den Papillchen gehen auch im vorliegenden Fall einige Schläuche in die Tiefe, aber gerade dieser Umstand ist geeignet, dem Vergleichenden zu beweisen, dass die daneben befindlichen papillären Erhebungen keiner primären Epitheleinsenkung das Dasein verdanken.

Dass es sich in dem vorliegenden Fall wirklich um ein Oberflächenpapillom handeln muss, geht daraus hervor, dass sich im Innern des Eierstocks weder makroskopisch noch mikroskopisch Papillen fanden. Nur in einer kleinen Cyste war eine einzige derbe Erhebung, die nicht gut als Papille angesprochen werden konnte. Sie trug ein stark abgeflachtes Cylinderepithel und wurde fast vollständig von einem Psammonkörperchen ausgefüllt.

Auf keinen Fall kann man von einem Durchbruch von Papillen nach aussen reden, und dass es sich nicht etwa um passive Einziehungen der Eierstocksoberfläche nach überstandenen oophoritischen Processen handelt, ist schon makroskopisch wahrzunehmen.

Frommel fand in dem von ihm veröffentlichten Fall nur zweimal «Psammonkörperchen». Er wundert sich nicht über diese Seltenheit, sondern führt sie auf den «jugendlichen Zustand der epithelialen Bildungen» zurück. Trotzdem es sich nun in dem vorliegenden Fall offenbar um ein ganz junges Stadium handelt (die Papillchen sind noch nicht einmal stecknadelkopfgross und nur auf einen ganz kleinen Umkreis beschränkt), finden sich in dem Tumor massenhaft Psammomkörperchen. Kaum hat sich irgendwo eine Epithelvermehrung gezeigt, so sind auch schon die Körperchen vorhanden. Es handelt sich hier also um eine für die Geschwulstgattung charakteristische Erscheinung, wie dies schon Marchand und Flaischlen hervorheben. Vor ihnen hatte schon Lebert aus verkalkenden Alveolarwänden concentrische Körper beschrieben; auch Spiegelberg und nach ihm Luschka, Beigel und Brodowski erwähnten dieselben ebenfalls.

Olshausen glaubte nun von diesen Körperchen, sie seien das Zeichen einer «regressiven Metamorphose», auch Leopold sprach sich in gleichem Sinne aus, und Förster sagt in seiner «allg. Pathologie»: «Die Verkalkung tritt nur in Geweben ein, deren Ernährungsverhältnisse wesentlich verändert

und die dem gewöhnlichen Stoffwechsel entzogen sind.» Man müsste also diese Kalkbildungen darnach etwa in Parallele stellen mit den Hornperlen, die bei gewissen Carcinomen sich in Punkten der schlechtesten Ernährung bilden. Und wirklich sind auch solche «Psammocarcinome» beschrieben, so von Flaischlen, ja Kaufmann gibt in seinem Lehrbuch eine Abbildung, die ein geschichtetes Psammomkörperchen in der Mitte eines Krebszapfens darstellt. So sehr dies auch für eine Entstehung der Psammome durch regressive Metamorphose spricht, so soll doch hier ausdrücklich nochmals betont werden, dass sie sich schon in den frühesten Stadien der papillären Entartung vorfinden.

Auf einen Umstand möchte ich hier allerdings aufmerksam machen, der mir bald auffiel. In all den untersuchten Papillomen waren die Gefässe bald mehr bald weniger stark hyalin entartet. Es wäre nun nicht unmöglich, dass dieser Umstand in gewissen Beziehungen zu der Bildung der Psammomkörperchen stünde, dass vielleicht die degenerirte Gefässwand eine Prädisposition für ihre Entstehung schaffe.

Die Psammomkörperchen sehen nicht alle gleichmässig aus, ich fand in den untersuchten Tumoren drei verschiedene Arten derselben.

Die eine zeigt die bekannte concentrische Schichtung, meist ist der Kern des Körperchens etwas heller gefärbt als sein äusserer Theil, manchmal ist es auch umgekehrt. Sie haben etwa das Aussehen der Prostata-Amyloide, die Virchow schon in der ersten Auflage der Cellularpathologie abbildete. Manchmal findet man ein Centrum, manchesmal zwei und mehrere. Die Gestalt ist oft fast vollständig kreisrund, oft auch eiförmig oder ganz unregelmässig.

Die zweite Sorte unterscheidet sich von der ersten schon durch die Art, wie sie sich mit Farben tingirt. Ihr Aussehen ist maulbeerförmig; wenn man sie unter dem Mikroskop sieht, hat man den Eindruck, als ob unregelmässig geformte Sandkörnchen auf den Schnitten lägen. Manche Autoren haben nur diese eine Art von Psammomkörperchen abgebildet.

Was nun die dritte Form derselben betrifft, so ist sie eine weniger abgegrenzte, ganze Strecken umfassende Art von Degeneration, und ich werde bei der Beschreibung der folgenden Tumoren Gelegenheit haben, sie zu besprechen.

Eine weitere Form der Psammomkörperchen erwähnt v. Velits. Er will nämlich solche ausser in der Form der charakteristischen concentrisch geschichteten Scheiben oder Kügelchen in der Gestalt kleiner glitzernder Körnchen, Plättchen oder Schuppen gesehen haben.

Was die Localisation der Psammomkörperchen betrifft, so verlegte Marchand, der zuerst auf ihr constantes Vorkommen hinwies, ihren Sitz in die bindegewebigen Theile der Geschwulst, auch Flaischlen fand sie hauptsächlich im Stroma; Fischel dagegen sah sie nur im Verlaufe der grösseren Zottenbäumchen. Ich muss nun sagen, dass ich sie immer im Epithel fand. Schien es ja ein oder das andere Mal, als ob sie im bindegewebigen Stroma lägen, so liess sich auf Reihenschnitten immer beweisen, dass sie schliesslich stets mit Epithelien in Zusammenhang standen. Und damit komme ich auf ihre Entstehung, über die bis jetzt (für die papillären Kystome wenigstens) eigentlich Niemand nähere Angaben gemacht hat.

Ich konnte oft sehen, dass ein Epithelhaufen, der einige Schnitte vorher noch normales Aussehen hatte, plötzlich zu verschollen begann, doch so, dass die Zellkerne noch zu erkennen waren; wieder einige Schnitte später war er vollständig in eines der Corpora arenacea umgewandelt. Es ist also wohl sicher, dass die Psammomkörperchen rein epithelialer Abstammung sind, für eingedickte Secretklümpchen (Nagel) können sie wohl nirgends angesehen werden.

Ausser den beschriebenen kleinen Fibromen und den Papillen an der Oberfläche des Eierstocks fand ich noch an einer Stelle kleine bindegewebige Hervorragungen, ohne jeden epithelialen Ueberzug. Hier ist sicher das leicht zu beschädigende Epithel durch die Behandlung abgefallen.

Sie erinnerten mich an die von Pfannenstiel beschriebenen bindegewebigen Wärzchen, die dieser an der Innenfläche von Cysten fand. Dieselben bestanden aus einem äusserst zell- und gefässarmen Bindegewebe und waren mit dem gleichen niedrigen Deckepithel überzogen, wie die Cystenwand. Pfannenstiel fasst diese Gebilde als secundär bei längerem Bestehen auf (wie etwa Zottenbildungen bei Hydrocele oder an der Synovia). Im vorliegenden Fall kann wohl an nichts derartiges gedacht werden.

Dass es sich bei den kleinen Cystchen, die dicht unter der Oberfläche gelegen waren, nicht um Follikel, sondern um Neubildungen handelt, ist sicher. Vor Allem hätte sonst ein Eichen

in denselben nachgewiesen werden müssen, und ausserdem hatten sie auch nicht das typische Aussehen der Follikel.

Diese haben im Gegensatz zu den Cysten nach Nagel ein mehrschichtiges Epithel, das wiederum von einer Tunica externa und interna umgeben ist, während die Cyste nur gewöhnliches Stroma um sich hat; und schliesslich ist die Gestalt der Follikel oval, während die der Cyste unregelmässig ist. Das Letztere kann ich nicht bestätigen. Denn ich fand gerade in diesem Tumor Follikel (in denen das Ei entweder unversehrt oder in hyaliner Entartung vorhanden war), deren Pole entweder spitzig zuliefen, oder die nach mehreren Seiten etwas ausgebuchtet waren, ohne dass sich aber von einer eigentlichen Veränderung in ihrer Wand sprechen liesse. Die Gestaltsänderung ist in solchen Fällen wohl auf den Secretsdruck zurückzuführen, der an den verschiedenen Seiten je nach einer dichteren oder spärlicheren Bindegewebsanhäufung (und solche Unterschiede liessen sich deutlich constatiren) auf grösseren oder geringeren Widerstand stiess.

Was den differenten Inhalt von Cyste und Follikel betrifft, so schildern Coblenz resp. Virchow den des Follikels als homogen und feingekörnt, den der Cyste dagegen als streifig, säulenartig, radiärstrahlig, in ausgesprochen krystalloider Form.

In dem Tumor findet sich weiterhin ein ziemlich grosses Corpus luteum in Organisation. An einer Stelle ist das organisirte Gewebe fast schwarz gefärbt durch zahlreiche eingelagerte feinste Pigmentkörnchen, und von dieser Stelle entspringt eine nur wenig in die Tiefe gehende Einsenkung.

Einfache epithellose Corpus luteum-Cysten hat schon Nagel beschrieben, jedoch wurde ein Zusammenhang solcher mit papillären Kystomen nicht von ihm erwähnt.

Mitten in diesem organisirten Inhalt fand sich ein Psammomkörperchen, über dessen Herkunft ich mir allerdings keine Vorstellung machen kann.

Was mir in mehreren der stark proliferirenden Cystchen und einmal auch in einem Follikel (und zwar im Discus ovigerus) auffiel, das waren im Schnitt kreisrunde, in Wirklichkeit also wohl kugelförmige Lücken in den gewucherten Epithelien. In einem der später untersuchten Tumoren fand ich solche in Cystchen, die auch runde, eingedickte Secretklümpchen in ihrem Hohlraum enthielten, und dadurch kam ich zur Ansicht, dass es sich hier um Secretvacuolen handle.

In einigen der Follikel sah ich auch eine eigenthümliche Fältelung der epithelialen Wandung, von einer Zellproliferation konnte aber nicht die Rede sein.

Einige der Cystchen, die im Begriff waren, Schläuche in die Tiefe zu senden, hätte ich für Follikel gehalten, doch berechtigt Nichts zu dieser Annahme, da weder ein Ovulum noch auch ein Discus proligerus in ihnen aufgefunden werden konnte.

Bei einem der Follikel, in dem sich noch das Ei wohl erhalten findet, ist auf 3 aufeinander folgenden Schnitten eine Zellwucherung wahrzunehmen. Es hat fast den Anschein, als ob diese mit dem Epithel des Follikels zusammenhängt, doch lässt dies sich nicht deutlich sehen.

Nach alle dem konnte also Proliferation des Follikelepithels in dem Oberflächenpapillom nirgends mit irgend welcher Sicherheit gezeigt werden, doch sprechen manche der zuletzt aufgeführten Befunde dafür, dass eine solche auch für diese Tumoren nicht ganz auszuschliessen ist.

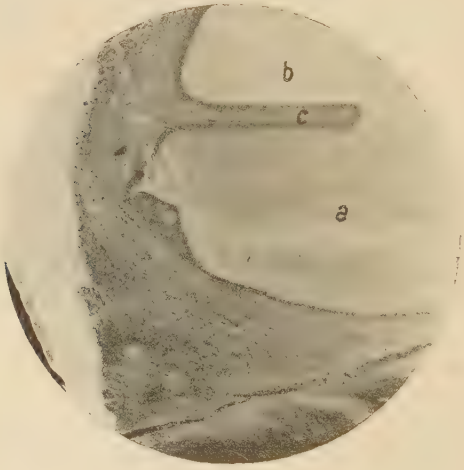

Fig. I.

Schnitt durch Tumor II:

a. erster Follikel mit Discus und Ei,
b. zweiter Follikel,
c. Rest der usurirten Zwischenwand.

Dass die sehr reichlich entwickelten Gefässe in hyaliner Entartung begriffen sind, wurde schon gesagt. Schliesslich will ich noch einen Befund erwähnen, den ich mir nicht gleich erklären konnte, und der allein schon die Vorzüge der Untersuchung mit Reihenschnitten beweist.

Ich fand eine etwa erbsengrosse Cyste, die das Aussehen eines Follikels hatte, in deren Hohlraum aber bis etwa zur Mitte eine schmale Leiste hineinragte. (Fig. I.) Nach Durchsicht der weiteren Schnitte wurde mir klar, dass es sich hier ursprünglich um zwei dicht nebeneinander liegende Follikel handelte, in deren einem ich sogar noch das Ei nachweisen konnte.

Der Secretionsdruck in den beiden Bläschen hatte allmählich zu einer Verdünnung der Scheidewand geführt, die deutlich zu verfolgen ist. Schliesslich wurde die trennende Wand, zuerst natürlich in der Mitte, vollständig usurirt, und es blieb auf der einen Seite noch ein Theil derselben (eben jene schmale Leiste), während sie auf der andern Seite, wenigstens auf einer Anzahl von Schnitten, vollständig verschwunden ist. Ich konnte dies Vorkommen sonst nirgends mehr sehen, und ich habe es in der Literatur auch nicht beschrieben finden können.

III. Flimmerpapillärkystom.

Das Ovarium ist fast vollständig von dichten, blumenkohlartigen Wucherungen bedeckt. Schneidet man dieselben ab, so sieht man mehrere Stellen, wo die Papillen die Cystenwand durchbrochen haben. Das Ovarium ist vergrössert; nachdem die mächtigen carfiolartigen Wucherungen abgeschnitten sind, beinahe noch von der Grösse eines Hühnereis. Die Tube sitzt dem Präparat fast in voller Länge auf; neben ihr befindet sich eine haselnuss-

Fig. II.

Schnitt durch Tumor III: Cystchen, vollständig ausgefüllt mit Papillen, in deren Mittelpunkt meist Psammomkörperchen sich finden.

grosse Cyste, von geronnenem Inhalt ausgefüllt. An einer Stelle der Cystenwand eine kleine papilläre Wucherung. Auf dem Durchschnitt einige grössere Cysten von etwa Erbsengrösse.

Besonders untersucht wurden Stücke, bei denen die papillären Wucherungen noch im Anfangsstadium zu stehen schienen.

Aus der Krankengeschichte sei hervorgehoben:

Frau D., 27 Jahre, Maurersfrau, op. 23. VII. 1889.

Anamnese: Kein Partus, 1 Abort. Seit einem Jahre wurde ein Anschwellen des Leibes bemerkt. Im Beginn der Erkrankung Erbrechen und Schüttelfrost. Starke Schmerzen im Leib und im Kreuz. Regel schwächer als gewöhnlich. Häufig tritt spontan eine gesteigerte Diurese ein, worauf ein Abschwellen des Leibes erfolgt, aber bald nimmt der Umfang des Leibes wieder zu.

Status: Abdomen auf ca. 90 cm Umfang ausgedehnt, Bauchdecken gespannt, aber nicht prall. Ueberall Fluctuation, tympanitischer Schall nur in der Magengegend. Uterus nach unten gedrängt, Portio nach hinten und unten gerichtet, liegt der Symphyse an. Fundus retroflectirt. Das linke Ovarium unterhalb des linken Tubenwinkels druckempfindlich. Das rechte Ovarium dem Knickungswinkel angelagert.

Operation (Ovariotomia duplex von Herrn Geheimrath Olshausen ausgeführt):

Im Abdomen ca. 10 Liter einer mit Cholestearinkrystallen reichlich gemischten bräunlichen Flüssigkeit. Links hinten am Ligamentum ein reichlich faustgrosser, mit papillären Wucherungen besetzter Tumor. Das Peritoneum diffus weisslich verdickt. Der Tumor wird aus Adhaesionen, die ihn am Becken fixirt halten, herausgelöst. So bildet sich ein breites Band, welches mehrfach umschnürt und durchschnitten wird. Rechts liegt ein wenig kleinerer gleichartiger Tumor (der nicht mikroskopisch untersucht werden konnte).

Exitus letalis an jauchiger Peritonitis.

Das Präparat wurde, wie die anderen, in Paracarmin durchgefärbt, aber dann statt in Paraffin in Celloidin eingebettet. Serienschnitte nach Weigert.

Im mikroskopischen Bild zeigen sich ausser einer Anzahl grösserer Cysten, die zum Theil für Follikel gehalten werden, in denen aber nie ein Ei oder auch nur sichere Reste eines solchen nachgewiesen werden können, viele kleinere Primordialfollikel. Es fällt besonders auf, dass diese sehr zahlreich in der Wand besagter Cysten liegen.

Eine ähnliche Wahrnehmung hat v. Velits gemacht. Er sagt davon: «In der dünnen äusseren Wand manches Follikels sind auch unreife zu sehen».

Seine Schilderung der Cystenwände stimmt vollständig überein mit dem, was ich im vorliegenden Fall sah: Die eigentliche Cystenwand besteht aus einer äusseren groben, balkenartigen, in das Ovarialgewebe nach und nach übergehenden Schichte, innerhalb derselben sich ein dichteres, zellen- und gefässreicheres Bindegewebe befindet.

Ueberhaupt fiel auch bei diesem Tumor wieder die ausgedehnte Entwicklung des Bindegewebes und des Gefässapparates auf. Auch hier wieder zeigten sich zahlreiche Gefässe hyalin degenerirt.

In den grösseren und kleineren Cystchen war das Epithel, soweit es in gutem Zustand erhalten war, dicht mit Flimmerhaaren bedeckt.

An der Oberfläche der durchgebrochenen Papillen waren die Flimmern verschwunden, was wohl nur mechanischen Insulten und der Behandlung mit dem absoluten Alkohol zuzuschreiben ist.

Speciell an der einen grösseren Cyste liess sich die Papillenbildung auf den einzelnen Reihenschnitten sehr gut verfolgen. Zunächst zeigte sich lediglich eine geringe Fältelung der Cystenwandung. Sie macht den Eindruck, als ob es sich nicht um eine primär epitheliale Wucherung handle, aber auch nicht um eine primär desmoide. Es scheint, als ob Epithel und Bindegewebe sich hier zunächst ganz gleichmässig an der Bildung dieser Wellenlinien betheiligten.

Fig. III.

Schnitt durch den nämlichen Tumor:

a. Flimmercyste,
b. oberflächlicher gelegene Cyste, nach der zu die Schläuche weitergewuchert sind,
c. Papillchen, durch diese Wucherung mitten im Gewebe gebildet,
d. Ausgangspunkt der bis zur oberflächlichen Cyste führenden Drüsenschläuche,
e. primäre Fältelung.

Allmählich aber wuchern Schläuche von der Cystenwand aus in die Tiefe, die nur eine geringe Tendenz haben, durch seitliche Auswüchse sich weiter zu verbreiten. Wo solche Auswüchse gefunden werden, hat es den Anschein, als ob es sich auch hier mitten im Gewebe nur um eine Papillenbildung handle, die ähnlich vor sich geht, wie sie Frommel für's Oberflächenpapillom beschreibt (vergl. Abbildung).

Die Schläuche wuchern weiter, bis sie in eine neue Cyste durchbrechen, und fangen nun auch hier sofort an, weiter Papillchen zu bilden. Damit ist gezeigt, was bisher noch nicht beschrieben

wurde, dass papilläre Wucherungen an einer oberflächlicher gelegenen Cyste (vielleicht sogar auch an der Oberfläche) ausser durch spontanen Ursprung nicht nur durch mechanischen Durchbruch entstehen können, sondern dass dies auch durch einfaches Vorwärtswuchern drüsenförmiger Einstülpungen vor sich gehen kann.

Was das Epithel der vorliegenden Geschwulst betrifft, so zeigt es sich nicht als vollständig gleichmässig; bald trifft man auf zierliches, hohes Flimmerepithel, mit länglichen, mittelständigen Kernen, bald auf abgeflachtere Zellen, aber nirgends kann eine dem «Epithelium métatypique» (de Sinéty und Malassez) ähnliche Formation entdeckt werden.

Der im Krankenbericht gegebenen Beschreibung nach, fanden sich auch nirgends Flimmerepithelmetastasen, wie sie von Malassez und Marchand beschrieben worden sind.

Auf einigen Schnitten zeigten sich im Innern von Flimmerepithelschläuchen grössere blasse Körper von runder Gestalt. Ich glaube jedoch mit Sicherheit behaupten zu können, dass es sich hier nicht um Eireste handelte, sondern um Secretklümpchen irgend welcher Art.

Acconci beschrieb ebenfalls in einem papillären Kystom kuglige Körperchen, die zwischen den Epithelialzellen hervortraten, die er aber für Primordialeier ansprach.

Auffällig war besonders an den Papillchen einer Cyste eine Erscheinung, die mir auch beim sprossenden Epithel eines der anderen untersuchten Tumoren auffiel: Die äussersten Epithelien der Papillchen zeigten nämlich sehr deutlich schwach gefärbte wie Fühler ausgestreckte Protoplasmatheilchen, die vielleicht den ersten Beginn einer Weiterwucherung anzeigen. Zelltheilungserscheinungen konnten nirgends wahrgenommen werden, weder directe, wie sie v. Velits beschreibt, noch indirecte.

An Serienschnitten, die aus anderen Bezirken der Geschwulst angefertigt wurden, fiel auf, dass die zahlreichen Cystchen fast vollständig von Papillen angefüllt waren, und dass im Mittelpunkt der meisten Papillen sich grössere oder kleinere Psammonkörperchen fanden.

Auch da zeigten sich an manchen Papillen die eben beschriebenen feinen Protoplasmaausläufer.

Eine Stelle an der Oberfläche war von einer eigenthümlichen gelblichen Färbung (ohne dass es sich etwa um eine alte Haemorrhagie gehandelt hätte) und einem gewissen homogenen Aussehen. Es ist nicht unwahrscheinlich, dass es sich hier um einen ersten Beginn einer Entartung handelt, wie sie beim folgenden Tumor deutlicher beschrieben ist.

Dass in den Flimmerpapillärkystomen der Ausgangspunkt der Papillenbildung «durch jene Gefässsprossen gebildet wird, welche aus dem unter der Epitheldecke liegenden dichten Blut- und Lymphgefässpapillarnetz hervorspriessen, und welche, sich zwischen die Epithelzellen drängend, diese letzteren zur lebhaften Ver-

mehrung anregen» — wie v. Velits sagt — dafür konnte nirgends auch nur der geringste Anhaltspunkt gewonnen werden.

Dass ferner der Graaf'sche Follikel der Ursprungsort der Flimmerpapillärkystome ist, wie der nämliche Autor sagt, konnte ebenfalls nicht nachgewiesen werden.

Psammonkörper wurden auch hier sehr zahlreich gefunden.

Ueber den Ursprungsort der Flimmerepithelien in diesen Kystomen äusserte sich zuerst Brodowski dahin, dass sie als Derivat des Keimepithels aufzufassen seien. Fischel leitet alle papillären Flimmerkystome von den Wolff'schen Gängen ab. Die meisten Autoren jedoch halten das Flimmerepithel für eine einfache Metaplasie des normalen Cylinderepithels, und das wird ganz plausibel.

Denn das Keimepithel hat ja entwicklungsgeschichtlich, wie Waldeyer nachgewiesen hat, dieselbe Herkunft wie das flimmernde Epithel der Eileiter. Ausserdem flimmert bei manchen niederen Thieren zur Zeit der Ovulation das Keimepithel (Léod, Leydig, Nussbaum). So trägt z. B. beim Frosch nur während des Durchtritts der Eier durch die Tube das Tubenepithel Flimmern.

Es wäre nun gar nicht unmöglich, dass dies auch beim Weibe während der Ovulation der Fall ist, eine Meinung, die schon Claudius im Jahre 1856 aussprach, und die auch Hennig (in seiner Besprechung von Waldeyers «Eierstock und Ei») theilt.

Schliesslich möchte ich erwähnen, dass auch in anderen Organen die Entstehung von flimmerndem Epithel aus flimmerlosem beobachtet ist, z. B. am Uterus (Möricke), und an der Leber hat Recklinghausen sogar Cystenbildungen gesehen, deren Epithel in Flimmerepithel sich verwandelte (C. Ruge).

IV. Papilläres Kystom.

Der Tumor stellte eine grössere uniloculäre Cyste des Eierstocks dar, deren Innenwand ganz mit Papillen, welche die Cyste fast vollständig ausfüllten, bekleidet war.

An manchen Stellen waren die Papillen an die Oberfläche durchgebrochen.

Aus der Krankengeschichte sei Folgendes mitgetheilt:

Frau R., 62 J., Buchhaltersfrau, op. 20. XI. 1886.

Anamnese: 3 norm. Partus. Seit 11 Jahren Menopause. Seit 1½ Jahren wird eine Zunahme des Leibes, ohne Schmerzen, mit

Druck auf die Magengegend bemerkt. Im Juni des Jahres Punction des Unterleibes (15 Liter Flüssigkeit).

Status: Sehr elend aussehende Frau. Leib durch einen weit über mannskopfgrossen Tumor ausgedehnt. In Narkose lässt sich nicht viel über Ursprungsort und Art desselben feststellen. Es scheint sich um einen linksseitigen, cystischen Tumor zu handeln.

Urin zeigt Spuren von Eiweiss.

Operation: (Ovariotomie).

Fig. IV.

Schnitt durch Tumor IV:

a. Keimepithel,
b. Schlauch, vom Keimepithel in die Tiefe führend,
c. Cyste, von diesem Schlauche ausgehend,
d. Papillchen mit schleimigem Gewebe.

Bauchschnitt bis zum Nabel. Punction des Tumors und Entleerung fast eines Eimers dünnflüssigen, braungelben Inhalts. Stiel schmal und ziemlich kurz. Derselbe wird leicht abgebunden, nachdem nur eine Adhaesion mit dem Netz unterbunden und abgeschnitten wurde. 3 Ligaturen genügen für den Stiel. Die Gefässe werden auf der Fläche noch einmal unterbunden.

Bei der Entlassung, 20 Tage nach der Operation, ist die Frau noch ziemlich schwach. Objectiv ist alles in Ordnung.

Wegen der Grösse des Tumors konnten natürlich nur kleine Stückchen von ihm untersucht werden, und zwar wurden diese der Gegend entnommen, welche der Lage der Tube nach dem Hilus ovarii entsprechen musste.

Ein eigentlicher Eierstocksrest konnte nicht mehr gefunden werden; die Wand des Tumors war durchsetzt von grösseren und kleineren Cystchen und Schläuchen. Die Schläuche senkten sich vom Keimepithel vielfach in die Tiefe, doch konnte ihr Vordringen selten weit verfolgt werden.

An einer Stelle aber konnte man an den Schnitten mit seltener Deutlichkeit sehen, wie eine der drüsenförmigen Einsenkungen — die von Coblenz als «Adenomschläuche»

beschrieben werden — nachdem sie eine Strecke weit in die Tiefe ging, sich plötzlich zu einer länglichen Cyste erweiterte.

Die Abbildung, die ich davon gebe (Fig. IV), stimmt vielfach überein mit den von Malassez und de Sinéty, sowie von Flaischlen und Bulius gegebenen, doch glaube ich, dass aus ihr noch deutlicher als aus den anderen, ja unwiderleglich, der Ursprung der kleinen Cystchen hervorgeht.

Und mit der Abbildung dieses Vorganges dürfte wohl das Verlangen, das Hofmeier in seinem Lehrbuch stellt, vollständig erfüllt sein. Er sagt wörtlich: «Des Weiteren muss hervorgehoben werden, dass trotz der vielen sorgfältigen Untersuchungen noch Niemand den Zusammenhang dieser soliden Schläuche mit dem Keimepithel nachweisen konnte.»

Dass es sich auch hier um ein Entstehen des Kystoms durch primäre Sprossungen von Follikelepithel und nachträgliche Einsenkungen und Abschnürungen des Keimepithels handelt, wie Hofmeier annimmt, ist doch recht unwahrscheinlich. Denn es ist gar nicht ersichtlich, warum das Keimepithel, von dem doch das Follikelepithel abstammt, erst durch dieses bewogen werden soll, zu wuchern. Ein umgekehrter Vorgang erscheint viel wahrscheinlicher.

Ausdrücklich soll hier hervorgehoben werden, dass es sich in diesem Fall keineswegs um eine passive Einziehung der Eierstocksoberfläche handeln kann, wie Nagel u. A. glauben; es ist ein actives in die Tiefe Wuchern eines neugebildeten Schlauches vorhanden, wie aus den Schnitten, in denen dieser Schlauch nur ein paar Mal getroffen ist, mit grösster Deutlichkeit hervorgeht.

Ausser den Einsenkungen, die vom Keimepithel aus in die Tiefe gehen, zeigen sich ziemlich dicht unter der Oberfläche kleine Epithelschläuche, die netzförmig sich vielfach unter einander verzweigend, ein fast unentwirrbares Ganze bilden, und die lebhaft an das «Rete tubulare» erinnern, das Paladino als eine netzartige Anhäufung von Keimepithelzellen beschreibt. Aus diesem Rete tubulare, das bei der erwachsenen Frau sich vorfindet, sollen die «Tubi ovarici» hervorgehen, aus denen sich während des ganzen Lebens Follikel abschnüren. Nagel hat diese Behauptungen gebührend zurückgewiesen und das «Rete tubulare ovarica» als eine rein pathologische Bildung bezeichnet, (für deren Ursache er peritonitische, durch Entzündungen entstandene Auflagerungen angab).

Auch in diesen netzförmigen Epithelwucherungen waren die bei den anderen Tumoren beschriebenen runden, vielleicht durch Secretstauung entstandenen Lücken zu sehen. Uebergänge der netzförmigen Wucherungen zu kleinen Papillen konnten deutlich verfolgt werden.

Die Papillen sind rundlich, mit vielfachen Einkerbungen versehen und bestehen aus einem schleimförmigen Gewebe. Ihr Epithel ist niedrig, abgeflacht, an manchen Stellen (besonders wo in die Tiefe gehende Einsenkungen vorhanden sind), ist es etwas schlanker; der Uebergang vom Flachen zum Schlankeren ist ein allmählicher.

In einigen der kleinen Cystchen finden sich ebenfalls papilläre Erhebungen, auch die beschriebenen Wellenformen der Cystenwandungen sind wieder sichtbar.

Die Vascularisation ist — wie auch bei den anderen Tumoren — eine sehr reichliche. Ueberall sind ausgedehnte Capillaren und erweiterte kleine Arterien zu sehen.

Fig. V.

Schnitt durch denselben Tumor:

a. normales Gewebe,
b. allmählicher Uebergang in das degenerirte Gewebe,
c. degenerirtes Gewebe:
1. heller, stark lichtbrechender Streifen,
2. homogene dunkle Masse,
d. abgehobene, psammomähnliche Körnchen,
e. Cysten.

Im Gegensatz zu den anderen 3 Tumoren finden sich gerade in diesem wenige der concentrischen Psammomkörperchen, dagegen ist eine andere Art von Gewebsdegeneration vorhanden, die vielleicht mit der Psammombildung in gewissem Zusammenhang steht, und auf die bereits hingedeutet wurde.

Ein Theil der oberflächlichen Wand einer der kleinen Cystchen zeigte schon makroskopisch ein schwärzliches Aussehen. In den Schnitten war ein allmählicher Uebergang aus gut gefärbtem normalen, mit Papillchen besetztem Gewebe in eine vollständig structurlose, bandförmige Masse. Gegen das Innere zog sich ein gelblicher, stark lichtbrechender Streifen, das Uebrige war zu einer homogenen, fast braunschwarzen Masse geworden, von der sich an der Oberfläche bräunliche Körnchen abhoben, die mich eben durch ihr Aussehen auf den Gedanken brachten, dass es sich auch hier um eine weitere, seltenere Art desjenigen degenerativen Vorgangs handle, welcher zur Bildung der Psammomkörperchen führt (Fig. V).

Diese Erscheinung stiess mir nur dies eine Mal auf, bei Tumor III glaubte ich an einer Stelle den Beginn desselben Vorgangs zu bemerken, was ja bei der Beschreibung dieser Geschwulst erwähnt wurde.

V. Frisches Material.

Leider konnte ich während meiner ganzen Arbeit keinen frisch exstirpirten papillären Tumor des Eierstocks erhalten. Untersuchungen, die an einer Anzahl von frisch exstirpirten Kystomen und auch an makroskopisch normalen Eierstöcken von einigen kurz post mortem Secirten auf Flimmerepithel unternommen wurden, blieben erfolglos.

Zusammenfassung:

Die untersuchten Tumoren waren der Beschreibung nach also nicht von gleicher Art. Es fanden sich

2 rein papilläre Kystome (Tum. I. IV),
ein Oberflächenpapillom (Tum. II)
und ein Flimmerpapillärkystom (Tum. III).

Das Material scheint mir zu gering, um die Basis eines maassgebenden Urtheils bilden zu können darüber, ob es sich um Tumoren der gleichen Gattung mit irrelevanten Abweichungen im Bau handelt, oder um Geschwülste durchaus verschiedener Art. In diesen Punkten ist die Meinung der einzelnen Autoren ja auch eine ganz verschiedene. Die meisten trennen das Oberflächenpapillom vom gewöhnlichen papillären Kystom, während Andere wieder in der Entstehungsweise so viel Aehnliches sehen, dass sie ihre innige Verwandtschaft betonen.

Dagegen glauben viele Autoren, dass die gewöhnlichen Papillome und die Flimmerpapillärkystome von einander zu trennen seien, und sie theilen in Folge dessen die ersteren ganz nach der alten Waldeyer'schen Eintheilung den glandulären Kystomen als gleichwerthige Form der Myxoidkystome zu, während sie die letzteren für eine Gattung sui generis erklären. Wieder andere — und dies führt besonders Pfannenstiel in dem vor Kurzem erschienenen Eierstockstheil des Veit'schen Handbuchs durch — trennen die verschiedenen «Kystadenom»-Formen nur nach der Beschaffenheit des Cysteninhalts.

Die Verschiedenheit der Meinungen wird wohl noch lange Zeit fortdauern, und eine endgiltige Entscheidung lässt sich nur treffen, wenn ein sehr grosses Material nach einheitlichen Gesichtspunkten untersucht ist. Auch scheint mir dieser Theil der Untersuchung der weniger wichtige zu sein, vielmehr ist es wohl nöthig, zunächst völlige Klarheit über die Histiogenese[2]) der Papillome, die ja bei allen dreien Arten in den meisten Stücken übereinzustimmen scheint, zu schaffen.

Ueber die Entstehung der Eierstockskystome überhaupt sind in früheren Zeiten die widersprechendsten Angaben gemacht worden. Ich erwähne nur andeutungsweise die Namen Cruveilhier, Hodgkin, Frerichs, Biermann, Rokitansky und Virchow, von denen erst der Letztere in seinem «Eierstocks-colloid» Klärung in das Gewirr der verschiedensten Anschauungen brachte.

Was die Entstehung der papillären Kystome anlangt, so wurden ja die Urtheile der einzelnen Autoren am Eingang der Arbeit und bei einzelnen Punkten ausführlicher besprochen. Erwähnt soll noch werden, dass die Ansicht von Klebs und Waldeyer, als ob die Kystome aus «Pflüger'schen Schläuchen oder analogen, postembryonal gebildeten Epithelanlagen» hervorgingen, vollständig verworfen ist, dass man vielmehr — was Waldeyer 1870 aussprach — allgemein erkannt hat, das, was hiefür gehalten wurde, seien schon pathologische Epithelwucherungen.

Dass die Tumoren schon in der foetalen Zeit entstehen, oder dass Reste von embryonalem Gewebe in den Ovarien zurückbleiben, die erst später zu wuchern beginnen, wird nach Ols-

---

[2]) Die Eintheilung der Papillome wird sich in letzter Instanz doch nach ihrer Genese richten.

hausen's Ausführungen und Steffeck's, Bulius' und Pfannenstiel's Untersuchungen kaum mehr geglaubt werden.

Es bleibt also als einzig richtig nur die Annahme übrig, dass die Tumoren im späteren Leben erst entstehen, und ich möchte nun, ohne nochmals auf die Untersuchungen Anderer einzugehen, in Folgendem in kurzen Thesen niederlegen, welches Urtheil ich mir nach den vorliegenden Untersuchungen darüber gebildet habe:

1. Die papillären Kystome des Eierstocks entwickeln sich vom Oberflächenepithel (Keimepithel) aus durch eine primäre Wucherung desselben in Form von Schläuchen nach der Tiefe zu.

2. Die erste Anlage der Papillen ist eine rein epitheliale.

3. Dafür, dass papilläre Kystome durch Schlauchbildungen, welche vom Follikelepithel ausgehen, entstehen können, ist bis jetzt kein sicherer Beweis gegeben.

4. Das plötzliche Auftreten von Flimmerepithelien in den Papillomen ist die Folge einer Metaplasie, die auf Grund embryologischer, vergleichend anatomischer und pathologischer Thatsachen leicht zu verstehen ist.

5. Die Psammomkörperchen entstehen stets durch Degeneration epithelialer Gebilde.

6. Papilläre Wucherungen vermögen ausser durch spontanen Ursprung oder durch mechanischen Durchbruch, in oberflächlich gelegenen Cysten auch dadurch zu entstehen, dass von einer mit Papillen erfüllten Cyste aus drüsenförmige Einstülpungen bis dorthin wuchern und sich dort weiter verbreiten (Entstehung in Continuität).

7. Schwach gefärbte, wie Fühler ausgestreckte Protoplasmatheilchen an proliferirenden Epithelhaufen stellen vielleicht den ersten Beginn neuer Wucherung dar. Karntheilungsfiguren sind dabei nicht wahrzunehmen.

Die Histologie betreffend möchte ich noch folgende Sätze aufstellen:

8. Die Psammomkörperchen finden sich stets schon in den ersten Stadien der Papillenbildung. Ausser den concentrisch geschichteten und den maulbeerförmigen Psammomkörperchen scheint es noch eine dritte hieher gehörige Degenerationsform zu geben, die grössere Strecken befällt, indem sie dieselben in eine dunkel gefärbte homogene Masse verwandelt, von deren Oberfläche sich kleine körnige Gebilde abheben.

9. In Follikeln, deren Wandung durch mechanische Einflüsse z. Th. zerstört ist, kann das Ei vollständig erhalten bleiben. Die Form der Follikel braucht nicht stets eine ovale zu sein. Sie ist von mechanischen Verhältnissen (Secretdruck, Stärke des umgebenden Bindegewebes) abhängig.

10. Die hyalin degenerirten Gefässe scheinen ein constanter Begleiter der papillären Entartung zu sein. —

Schliesslich sei es mir erlaubt, noch mit ein paar Worten auf die Aetiologie der Papillome zurückzukommen.

Wie schon des Weiteren erwähnt, gibt es absolut keinen Anhaltspunkt, die Cohnheim'sche Theorie von der embryonalen Keimversprengung auf den Eierstock anzuwenden. Und selbst wenn man an diese glauben würde, so fehlt immer noch — wie Pfannenstiel richtig bemerkt — der Reiz, welcher den Anstoss gibt, dass aus diesen versprengten Keimen sich Geschwulstbildungen entwickeln.

Diese Reize (so glaubte Olshausen) gehen von den Tuben aus, z. B. nach einer gonorrhoischen Infection. Es sprechen dafür von ihm selbst, wie von Gusserow und Eberth beschriebene Fälle, ferner auch die sehr häufig beobachtete Doppelseitigkeit der Geschwülste.

Marchand und Frommel jedoch fanden bei ihren Fällen ganz normale Tuben.

Desshalb glaubt Letzterer, dass vielleicht (für die Oberflächenpapillome wenigstens) der vollkommene Schwund der epithelialen Bestandtheile des Eierstocks einen Reiz für das Keimepithel zu neuer, wenn auch pathologischer Productivität abgebe.

Jedenfalls ist keine der angeführten Meinungen vorerst noch irgendwie bewiesen, und wir müssen uns auch hier zunächst mit einem «Ignoramus» begnügen. —

Es bleibt mir noch die angenehme Pflicht, Herrn Privatdocenten Dr. Gebhard für Ueberlassung des Themas, Herrn Geh.-Rath Prof. Dr. Olshausen für Ueberlassung des Materials, sowie Herrn Prof. Dr. Carl Ruge und Herrn Dr. Gebhard für das freundliche Interesse, welches sie meiner Arbeit entgegen brachten, meinen aufrichtigen Dank auszusprechen.

München, 15. November 1898.

Literaturverzeichniss[5]):

1. Acconci: Centralbl. f. allg. Path., Bd. I, 1890.
2. J. A. Amann: Kurzgef. Lehrbuch der mikrosk.-gynäkologischen Diagnostik Wiesbaden. 1896.
3. Beigel: Virchow's Arch., Bd. 45.
4. Biermann: Inaug.-Dissertation. Göttingen. 1846.
5. Boettcher: Virchow's Arch., Bd. 49.
6. Brodowski: Virchow's Arch., Bd. 47.
7. Bulius: Festschrift für Hegar.
8. Bulius: Zeitschr. f. Geburtsh. u. Gynäk., Bd. 26, 1893.
9. Claudius: Zeitschr. f. rationelle Medicin (III. Reihe, Bd. 23) 1856.
10. Coblenz: Virchow's Arch., Bd. 82.
11. Coblenz: Virchow's Arch., Bd. 84.
12. Coblenz: Zeitschr. f. Geburtsh. u. Gynäk., Bd. 7, 1882.
13. Cohn: Zeitschr. f. Geburtsh. u. Gynäk., Bd. 12, 1886.
14. Cruveilhier: Path. anat., Lib. 25, Bd. I.
15. Doran: Clin. a. pathol. Observat. London. 1884.
16. Doran: Verhandl. der pathol. Gesellschaft zu London, 1888.
17. Eichwald: Würzburger med. Zeitschr., Bd. V, 1864.
18. Fischel: Arch. f. Gynäk., Bd. 15, 1880.
19. Flaischlen: Virchow's Arch., Bd. 79.
20. Flaischlen: Zeitschr. f. Geburtsh. u. Gynäk., Bd. VI, 1881.
21. Flaischlen: Zeitschr. f. Geburtsh. u. Gynäk., Bd. VII, 1882.
22. Förster: Handbuch der pathol. Anatomie. Leipzig. 1863.
23. Wilson Fox: Med.-chirurg. Transact., 1864, Vol. 47.
24. Frerichs: Ueber Gallert- und Colloidgeschwülste. Göttingen. 1847.
25. Frommel: Zeitschr. f. Geburtsh. u. Gynäk., Bd. 19, 1890.
26. Gusserow u. Eberth: Virchow's Arch., Bd. 43.
27. Hennig: Kritik von Waldeyer's: «Eierstock und Ei», erschienen im Arch. f. Gynäk., Bd. I, 1870.
28. Hodgkin: Med.-chirurg. Transact., Vol. 15.
29. Kaufmann: Lehrbuch d. spec. pathol Anatomie. Berlin. 1896.
30. Klebs u. Lücke: Virchow's Arch., Bd. 41.
31. Kölliker: Entwicklungsgeschichte des Menschen und der höheren Thiere. Leipzig. 1879.
32. Kossmann: Centralbl. f. Gynäk. 1894.
33. Lebert: Phys. pathol. Bd. II.
34. Léod: Arch. de Biol. 1880, Tom. I.
35. Leopold: Arch. f. Gynäk., Bd, VIII.
36. Leydig: Die in Deutschland lebenden Saurier. Tübingen. 1872.
37. Löhlein: Bericht über die Verhandlungen der Gesellsch. für Geburtsh. u. Gynäk. zu Berlin. Sitzung vom 14. Juni 1881. Zeitschr. f. Geburtsh. u. Gynäk., Bd. VII, 1882.

---

[5]) Nur wenige der im — alphabetisch geordneten — Verzeichniss aufgeführten Bücher (meist ausländische Zeitschriften) konnte ich nicht erhalten, und bin gezwungen, diese nach anderen Autoren zu citiren.

38. Luschka: Virchow's Arch., Bd. XI.
39. Malassez: Arch. de Tocol. Paris. 1879.
40. Marchand: Habilitationsschrift. Halle. 1879.
41. Mayweg: Inaug.-Dissertation. Bonn. 1868.
42. Möricke (s. unter Löhlein).
43. Nagel: Arch. f. Gynäk. Bd. 31.
44. Nagel: Arch. f. Gynäk., Bd. 33, 1888.
45. Nagel: Anatom. Anzeiger, Bd. IV, 1889.
46. Noeggerath: Amer. Journal of Obst. 1880.
47. Nussbaum: Arch. f mikr. Anat. u. Entwicklungsgesch. 1880, Heft 1.
48. Olshausen: Die Krankheiten der Ovarien (in Billroth's Handbuch der Frauenkrankheiten). Stuttgart. 1877 (neue Auflage 1886).
49. Paladino: Anat. Anzeiger, Bd. II, 1887.
50. Pfannenstiel: Arch. f. Gynäk., Bd. 38, 1890.
51. Pfannenstiel: Arch. f. Gynäk., Bd. 40, 1891.
52. Pfannenstiel: Die Erkrankungen des Eierstockes und des Nebeneierstockes (in Veit's Handbuch der Gynäkologie, Bd. III, erste Hälfte). 1898.
53. Rokitansky: Ueber die Cyste. Denkschrift der k. k. Akademie der Wissenschaften. Wien. 1850. Bd. I.
54. C. Ruge (s. unter Löhlein).
55. Schröder-Hofmeier: Handbuch der Krankheiten der weibl. Geschlechtsorgane. XI. Aufl. Leipzig. 1893.
56. de Sinéty et Malassez: Arch. de Physiol. norm. et pathol. Paris. 1878. II. Serie. Tom. V.
57. de Sinéty et Malassez: Arch. de Physiol. norm. et pathol. Paris. 1879. II. Serie. Tom. VI.
58. Slavianski: Virchow's Arch., Bd. 51.
59. Slavianski: Arch. de Physiol. norm. et pathol. Paris. 1874. II. Serie. Tom. I.
60. Spiegelberg: Monatsschr. f. Geburtskunde 1859, Bd. XIV.
61. Steffeck: Zeitschr. f. Geburtsh. u. Gynäk., Bd. XIX., 1890.
62. Stratz: Zeitschr. f. Geburtsh. u. Gynäk., Bd. XXVI, 1893.
63. v. Velits: Zeitschr. f. Geburtsh. u. Gynäk., Bd. XVII, 1889.
64. Virchow: Verhandl. der Gesellschaft für Geburtsh. in Berlin, Bd. III, 1848.
65. Virchow: Die Krankheiten der Geschwülste Berlin. 1863.
66. Virchow: Die Cellularpathologie in ihrer Begründung auf phys. und path. Gewebelehre. I. Aufl. Berlin. 1858.
67. Waldeyer: Eierstock und Ei. Leipzig. 1870.
68. Waldeyer: Arch. f. Gynäk, Bd. I, 1870.
69. Williams: Johns Hopkins Hosp. Reports 1892, Vol. III.
70. Williams: Bullet. of the Johns Hopkins Hosp. Baltimore. 1891.
71. Ziegler: Lehrbuch der pathol. Anatomie. 9. Aufl. 1898.

Redacteur:
Dr. Bernhard Spatz
Ottostrasse 1.

Verlag:
J. F. Lehmann
Heustrasse 20.

MÜNCHENER MEDICINISCHE WOCHENSCHRIFT

(ÄRZTLICHES INTELLIGENZ-BLATT)

ORGAN FÜR AMTLICHE UND PRAKTISCHE ÄRZTE.

Herausgegeben von

Ch. Bäumler, O. Bollinger, H. Curschmann, C. Gerhardt, W. v. Heineke, G. Merkel, J. v. Michel, H. v. Ranke, F. v. Winckel, H. v. Ziemssen.

Die Münchener Medicinische Wochenschrift bietet, unterstützt durch hervorragende Mitarbeiter, eine vollständige Uebersicht über die Leistungen und Fortschritte der gesammten Medicin, sowie über alle die Interessen des ärztlichen Standes berührenden Fragen; sie ist zur Zeit

das grösste medicinische Fachblatt deutscher Sprache.

Dieselbe bringt: **Originalarbeiten** aus allen Gebieten der Medicin Zahlreiche hervorragende Aerzte, Universitäts Institute, Kliniken, Krankenhäuser etc. unterstützen die M. med. W. durch ihre Beiträge.

Referate und Bücherbesprechungen. Unter dieser Rubrik bringt die M. med. W. zusammenfassende Referate über actuelle wissenschaftliche Fragen, sowie Besprechungen wichtiger Einzelarbeiten und neuer Erscheinungen auf dem Büchermarkte. Unter der Rubrik **„Neueste Journalliteratur"** gibt die M. med. W. allwöchentlich kurze Inhaltsangaben der jeweils neuesten Hefte fast der gesammten deutschen medicinischen Journalliteratur. So werden sofort nach ihrem Erscheinen regelmässig referirt.

Deutsches Archiv. für klin. Medicin. — Zeitschrift für klin. Med. — Centralblatt für innere Medicin. — Archiv für klin. Chirurgie — Deutsche Zeitschrift für Chirurgie. — Brun's Beiträge zur klin. Chirurgie. — Zeitschrift für orthopädische Chirurgie — Centralblatt für Chirurgie. — Mittheilungen aus den Grenzgebieten der Medicin und Chirurgie. — Archiv für Gynäkologie. — Zeitschrift für Gynäkologie. — Monatsschrift für Geburtshilfe und Gynäkologie. — Centralblatt für Gynäkologie. — Archiv für Kinderheilkunde. — Jahrbuch für Kinderheilkunde. — Deutsche Zeitschrift für Nervenkrankheiten. — Archiv für Psychiatrie. — Virchow's Archiv. — Ziegler's Beiträge z. patholog Anatomie. — Archiv für experimentelle Pathologie und Pharmakologie. — Archiv für Hygiene. — Zeitschrift für Hygiene. — Berl. klin. Wochenschrift. — Deutsche med. Wochenschrift. — Wiener klin. Wochenschrift.

Die Literatur der medicinischen **Specialfächer** wird ca. vierteljährlich die **ausländische** in monatlich erscheinenden Uebersichten, unter Zusammenfassung der practisch wichtigsten Erscheinungen, referirt. Die hier besprochene Rubrik bietet einen Ueberblick über die medicinische Journalliteratur, wie er in gleicher Ausdehnung von keiner anderen Zeitschrift gegeben wird; sie ersetzt dem pract. Arzt ein reich ausgestattetes Lesezimmer; sie hat sich daher auch von ihrer Begründung an grossen Beifalls seitens der Leser erfreut.

Berichte über **ärztliche Congresse** und **Vereine.** Die M med. W. bringt die officiellen Protokolle sowie regelmässige Originalberichte über die hervorragendsten med. Gesellschaften Deutschlands; ferner über die Naturforscher-Versammlungen, über die Congresse für innere Medicin, für Chirurgie, für Gynäkologie etc. etc. In gleicher Weise wird über die Verhandlungen der bedeutendsten ausländischen gelehrten Gesellschaften berichtet.

Kleinere Mittheilungen verschiedenen Inhalts, **therapeutische und tagesgeschichtliche Notizen,** Universitätsnachrichten, Personalnachrichten, Amtliche Erlasse, Gesetze und Verordnungen etc. vervollständigen den Inhalt des Blattes.

Die der M. med. W. beigegebene Gratis-Beilage **„Galerie hervorragender Aerzte und Naturforscher"** bringt bei gegebener Gelegenheit, wie Jubiläen, Todesfällen, die Portraits besonders verdienter Männer in sorgfältig ausgeführten Kunstblättern. Bisher sind 94 Portraits erschienen.

Der Preis der M. med. W. beträgt franco unter Band 6 Mark. Bestellungen nimmt der Verleger, wie alle Buchhandlungen und Postämter entgegen. Probenummern stehen gratis und franco zur Verfügung

J. F. Lehmann's Verlag, München, Heustrasse 20.

E. Mühlthaler's kgl. Hof-Buchdruckerei München.